

cahier de module

B2.10
travaux
pratiques

automne 2022
printemps 2023

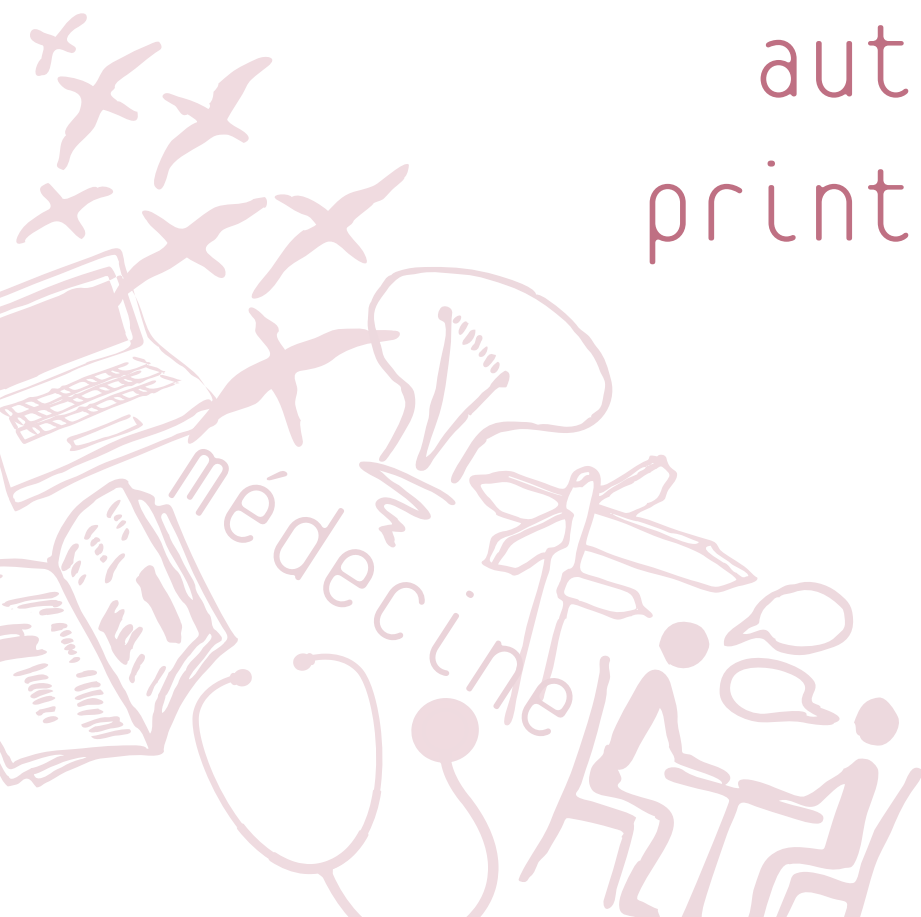


Table des matières

TABLE DES MATIERES	2
GOVERNANCE DU MODULE	3
DESCRIPTIF DU MODULE	4
PREPARATION AUX TP	4
ORGANISATION DU MODULE	5
OBJECTIFS D'APPRENTISSAGE ET DEROULEMENT DES SEANCES	7
TECHNIQUES DE LABORATOIRE	7
BASES DE PHARMACOLOGIE	10
SYSTEME ENDOCRINIEN	11
PREVENTION ET DIAGNOSTIQUE	12
SYSTEME IMMUNITAIRE.....	14
SYSTEME NERVEUX.....	14
SYSTEMES CARDIOVASCULAIRE ET RESPIRATOIRE.....	18
SYSTEME DIGESTIF	21
SYSTEME UROGENITAL.....	24
ÉVALUATION DES APPRENTISSAGES.....	27
RESSOURCES D'APPRENTISSAGE.....	27



Gouvernance du module

Responsable du module

Regazzi Romano

Romano.Regazzi@unil.ch

Enseignant·e·s

Amati Francesca

Francesca.Amati@unil.ch

Barbey Frédéric

Frederic.Barbey@chuv.ch

Cadas Hugues

Hugues.Cadas@unil.ch

Dromain Clarisse

Clarisse.Dromain@chuv.ch

Grandbastien Bruno

Bruno.Grandbastien@chuv.ch

Greub Gilbert

gilbert.greub@chuv.ch

Hagmann Patric

Patric.Hagmann@chuv.ch

Hewer Ekkehard

Ekkehard.Hewer@chuv.ch

Kasas Sandor

Sandor.Kasas@unil.ch

Kellenberger Stephan

Stephan.Kellenberger@unil.ch

Kielar Michel

Michel.Kielar@unil.ch

Prod'hom Guy

Guy.Prodhom@chuv.ch

Puyal Julien Pierre

JulienPierre.Puyal@unil.ch

Qanadli Salah Dine

Salah-Dine.Qanadli@chuv.ch

Regazzi Romano

Romano.Regazzi@unil.ch

Ribi Camillo

Camillo.Ribi@chuv.ch

Rosenblatt-Velin Nathalie

Nathalie.Rosenblatt@chuv.ch

Sabatasso Sara

Sara.Sabatasso@unil.ch

Schneider Pascal

Pascal.Schneider@unil.ch

Varlet Vincent

Vincent.Varlet@unil.ch

Widmann Christian

Christian.Widmann@unil.ch

Descriptif du module

Au cours de la deuxième année de baccalauréat, vous allez étudier les grands systèmes du corps humain. Ces notions concernant le fonctionnement normal du corps constitueront les bases pour étudier, au cours des années suivantes, les phénomènes physiopathologiques responsables de l'apparition de la plupart des maladies. Afin de comprendre les mécanismes qui régissent le fonctionnement de ces systèmes, des connaissances approfondies dans des disciplines biomédicales de base telles que l'anatomie, l'histologie, la biochimie, la physiologie, la microbiologie et la pharmacologie sont essentielles.

Les aspects théoriques de ces disciplines seront abordés dans les modules B2.1 à B2.6. Les enseignements inclus dans le module B2.10, qui s'étalent sur toute l'année académique, auront comme but d'utiliser les notions théoriques acquises dans les autres modules afin de développer des **compétences pratiques** dans l'identification de structures micro- ou macroscopiques, de microorganismes, dans l'analyse de données biochimiques, d'un électrocardiogramme ou dans le choix d'une dose de médicament.

Plus précisément, les travaux pratiques permettront aux étudiant·e·s de :

- Démontrer leur compréhension des connaissances théoriques apprises
- Pratiquer des manipulations de laboratoire couramment utilisés dans les analyses médicales
- Se familiariser avec le fonctionnement de quelques outils de laboratoire (ex : microscope)
- Acquérir de nouvelles connaissances en pratiquant des gestes (*learning by doing*)
- Se familiariser avec des techniques couramment utilisées dans les disciplines de base (histologie, biochimie, microbiologie, anatomie, pharmacologie, physiologie, pathologie et radiologie)

Préparation aux TP

Les étudiant·e·s préparent les séances de TP en étudiant les chapitres théoriques qui s'y rapportent dans les supports de cours et les ouvrages de référence et en lisant de manière attentive et détaillée le protocole pour la séance du jour mis à disposition par les enseignant·e·s, le cas échéant.

Organisation du module

Tabl. 1 : Sections et unités d'enseignement (UE), nb de périodes (P) attribuées à chaque séance pratique

Section	UE	TP	P	Enseignant·e·s/Responsables	Semestre
Techniques de laboratoire	<u>Biochimie</u>	Restriction - PCR	4	P Schneider	<i>Automne</i>
		Immunofixation	5		
		ELISA	4		
		Hémoglobine, variations avec conditions physiologiques	4		<i>Printemps</i>
		Dosage du glucose	4		
		Dosage de la créatinine / Clairance	4		
Bases de pharmacologie	<u>Pharmacologie</u>	Apprentissage en ligne de pharmacocinétique	5	S Kellenberger	<i>Automne</i>
Système endocrinien	<u>Histologie</u>	Système endocrinien (surrénales, thyroïde, parathyroïdes, hypophyse et pancréas)	2	C Widmann	<i>Automne</i>
Prévention et diagnostic	<u>Microbiologie</u>	Pneumonie	2	G Greub	<i>Automne</i>
		Urines	2		
		Hygiène hospitalière	2	B Grandbastien	
	<u>Pathologie</u>	Bases et lésions fondamentales en histologie pathologique	2	E Hwer	<i>Printemps</i>
Système immunitaire	<u>Histologie</u>	Organes lymphoïdes primaires et secondaires	4	S Kasas	<i>Automne</i>
Système nerveux	<u>Histologie</u>	Système nerveux central (Encéphale et moelle épinière)	2	M Kielar	<i>Automne</i>
	<u>Neurosciences</u>	Introduction au corps et à la mort et préparation aux dissections de la tête	1	H Cadas ; S Sabatasso	
		Démonstrations du système nerveux central (SNC 1-3)	6	H Cadas; JP Puyal; M Kielar	
	<u>Anatomie</u>	Anatomie du crâne et de l'orbite	4	H Cadas; JP Puyal; M Kielar	
	<u>Radiologie</u>	Imagerie SNC	2	P Hagmann	

Section	UE	TP	P	Enseignant·e·s/Responsables	Semestre
Systèmes cardiovasculaire et respiratoire	<u>Anatomie</u>	Anatomie topographique du cou, du thorax et de la paroi abdominale (TP 1+2)	4	H Cadas; M Kielar	<i>Printemps</i>
		Cœur, poumons (TP3)	2	S Sabatasso	
		Topographie et contenu du médiastin (TP4)	2	H Cadas; M Kielar	
	<u>Histologie</u>	Cœur et vaisseaux	2	S Sabatasso	
		Poumons	2	S Kasas	
	<u>Physiologie</u>	ECG	2	F Amati ; N Rosenblatt	
<u>Radiologie</u>	Thorax, cœur, poumon	2	SD Qanadli		
Système digestif	<u>Anatomie</u>	Viscères in situ de l'abdomen (TP1)	2	H Cadas; M Kielar	<i>Printemps</i>
		Vaisseaux mésentériques, jéjunum, iléon, côlon (TP2)	2		
		Duodénum, pancréas, rate, foie (TP3)	2		
	<u>Histologie</u>	Cavité buccale, œsophage, estomac	2	R Regazzi	
		Intestin, Pancréas, Foie, Vésicule biliaire	2		
	<u>Radiologie</u>	Imagerie de l'abdomen	2	C Dromain	
Système urogénital	<u>Anatomie</u>	Bassin – périnée + Révision du système nerveux autonome	3	H Cadas; M Kielar; V Varlet	<i>Printemps</i>
	<u>Histologie</u>	Système génital	4	S Kasas	
		Rein, uretère, vessie	2	F Barbey	
	<u>Radiologie</u>	Imagerie du bassin, rein et voies urinaires	2	J-Y Meuwly	

Objectifs d'apprentissage et déroulement des séances

Les objectifs d'apprentissage génériques et des informations sur le déroulement de chaque TP sont listés ci-dessous organisés par section et UE.

Les objectifs d'apprentissage spécifiques ainsi que les protocoles de travail (si existants) se trouvent dans les guides et fascicules mises à disposition par les responsables des TPs.

Techniques de laboratoire

Semestre	Module concomitant	UE	TP	Enseignements théoriques liés
Automne	B2.1	Biochimie	<u>Restriction - PCR</u>	
	B2.2		<u>Immunofixation</u>	- B2.2 - Immunité - Immunité adaptative
	B2.3		<u>ELISA</u>	
Printemps	B2.4		<u>Hémoglobine, variations avec conditions physiologiques</u>	- B2.2 - Sang - Structure et physiologie de l'hémoglobine - B2.4 - Poumons - Régulation
	B2.5		<u>Dosage du glucose</u>	- B2.5 - Métabolisme
	B2.6		<u>Dosage / Clairance</u>	- B2.6 - Filtration glomérulaire

Biochimie (P Schneider)

« PCR et enzymes de restrictions »

Introduction des bases théoriques des techniques de la PCR, du clonage et des cartes de restriction. La partie expérimentale permet de dresser et d'interpréter une carte de restriction d'un plasmide. Le thème de la PCR est traité par exercice.

Objectifs d'apprentissage

À la fin du TP l'étudiant-e sera capable de :

- Décrire des techniques de détection spécifique de l'ADN.
- Expliquer le principe de la PCR (« *polymerase chain reaction* », pour amplification d'ADN).
- Interpréter une carte de restriction d'ADN.

Déroulement

Les étudiant.e.s, en groupes de 3, éventuellement 2, effectuent la manipulation en suivant le protocole. Pendant les périodes d'incubation, les étudiant.e.s réfléchissent et répondent aux questions posées dans le fascicule. Quand indiqué, les étudiant.e.s peuvent commencer l'analyse des résultats en utilisant les données type. À la fin du TP, un rapport par groupe doit être rendu selon les instructions du fascicule.

« Électrophorèse et immunofixation »

Le but de ce TP est de :

- Séparer les protéines du plasma ou du sérum par électrophorèse sur gel d'agarose.
- Visualiser l'ensemble des protéines après fixation et coloration.
- Visualiser une classe particulière d'immunoglobuline après immunofixation et coloration.
- Détecter une gammapathie monoclonale.

Objectifs d'apprentissage

À la fin du TP l'étudiant-e sera capable de :

- Expliquer le principe de l'électrophorèse des protéines sériques et de l'analyse des différentes classes d'immunoglobulines par immunofixation.
- Faire la distinction pratique et théorique entre immunoglobulines monoclonales et polyclonales ainsi qu'entre chaîne lourde et chaîne légère.
- Énumérer les principales pathologies diagnostiquées par la méthode de l'immunofixation.

Déroulement

Voir déroulement du TP « PCR et enzymes de restriction ».

« Protéines recombinantes et ELISA »

Le but de ce TP est de démontrer l'interaction spécifique de ligands recombinants avec leurs récepteurs par la technique de l'ELISA et d'utiliser ce système pour démontrer l'action d'inhibiteurs utilisés en clinique. Ce TP permet d'exercer des compétences en relation avec la recherche.

Objectifs d'apprentissage

À la fin du TP l'étudiant-e sera capable de :

- Décrire les étapes principales de la production d'une protéine recombinante.
- Expliquer le principe de la technique de l'ELISA (Enzyme-Linked ImmunoSorbant Assay).
- Être capable d'obtenir un résultat de qualité en suivant un protocole.
- Identifier les données expérimentales pertinentes, sans oublier les contrôles, pour étayer les deux objectifs de l'étude.
- Être capable de présenter sous forme de figures les données pertinentes permettant de répondre aux questions expérimentales, de manière à ce que ces figures soient compréhensibles par un lecteur qui n'a pas accès au protocole.

Déroulement

Voir déroulement du TP « PCR et enzymes de restriction ».

« Mesure de l'hémoglobine et application à une situation clinique »

Le but de ce TP est de :

- Effectuer le dosage de l'hémoglobine dans un échantillon de sang.
- Pondérer l'interprétation d'un résultat en fonction du contexte expérimental et clinique.

Objectifs d'apprentissage

À la fin du TP l'étudiant·e sera capable de :

- Interpréter un spectre d'absorption.
- Expliquer la méthode de dosage de l'hémoglobine.
- Expliquer l'utilité du contrôle de qualité.
- Expliquer le mode de fixation de l'oxygène sur l'hémoglobine, et les facteurs qui affectent cette liaison.
- Identifier le rôle de l'hémoglobine dans le transport d'O₂ et les échanges gazeux au travers d'un cas d'apnée du sommeil et d'un cas de thalassémie.

Déroulement

Voir déroulement du TP « PCR et enzymes de restriction ».

« Dosage du glucose »

Le but de ce TP est de :

- Effectuer le dosage spectrophotométrique du glucose dans un échantillon de plasma.
- Effectuer une mesure de la glycémie sur son propre sang capillaire à l'aide d'un lecteur de glycémie.

Objectifs d'apprentissage

À la fin du TP l'étudiant·e sera capable de :

- Expliquer les principes du dosage du glucose (dosages dans du plasma et, par biosenseur, dans du sang complet) et les différences entre une mesure dans le sang total et une mesure dans le plasma.
- Effectuer les manipulations de base d'un lecteur de glycémie.
- Décrire le rôle et l'importance du contrôle de qualité.
- Discuter les mécanismes de l'homéostasie glycémique dans l'analyse de cas cliniques.

Déroulement

Voir déroulement du TP « PCR et enzymes de restriction ». En plus, sous supervision d'un·e responsable, les étudiant·e-s peuvent mesurer leur glycémie à l'aide d'un lecteur de glycémie.

« Dosage de la créatinine / Clairance »

Le but de ce TP est de :

- Effectuer un dosage de créatinine dans une paire d'échantillons de plasma et d'urine.
- Déterminer la clairance à la créatinine.
- Mesurer de façon semi-quantitative 10 paramètres urinaires à l'aide de bandelettes réactives.

Objectifs d'apprentissage

À la fin du TP l'étudiant·e sera capable de :

- Expliquer le principe de la mesure photométrique (définition de l'absorbance, loi de Lambert-Beer, éléments du spectrophotomètre).
- Expliquer pourquoi la concentration plasmatique de créatinine est relativement constante au cours du temps.

- Déterminer si un résultat de dosage est fiable.
- Calculer une clairance à partir des résultats des dosages de la créatinine plasmatique et urinaire.
- Décrire le principe et les limitations des bandelettes réactives pour l'analyse d'urine.

Déroulement

Voir déroulement du TP « PCR et enzymes de restriction ».

Bases de pharmacologie

Semestre	Module concomitant	UE	TP	Enseignement théorique lié
Automne	B2.1	Pharmacologie	Apprentissage en ligne de pharmacocinétique	- B2.1 - Pharmacologie

Pharmacologie (S Kellenberger)

Apprentissage en ligne « Applications pharmacocinétiques »

Le but de cette séance est d'approfondir les notions de base de la pharmacocinétique, qui sont traitées dans le Module B2.1. Plus concrètement, donner aux étudiant·e·s la possibilité, en utilisant les informations mises à disposition, d'appliquer leurs connaissances de pharmacocinétique à des situations concrètes, et de développer une appréciation du rôle des différents paramètres pharmacocinétiques d'un médicament dans le contexte d'un schéma de traitement.

Objectifs d'apprentissage

À la fin du TP l'étudiant·e sera capable de :

- Dériver les paramètres pharmacocinétiques d'une substance à partir du profil de la concentration plasmatique de cette substance en fonction du temps.
- Interpréter le profil de la concentration plasmatique d'un médicament (évolution de la concentration du médicament en fonction du temps) et d'adapter les paramètres du traitement pour répondre aux consignes du traitement.
- Adapter les paramètres du traitement à une situation spécifique au patient, comme p.e. une insuffisance rénale.
- Utiliser les règles de base de pharmacocinétique (du cours du module B2.1) pour adapter un traitement afin de répondre aux consignes, ou d'estimer des paramètres, sans utiliser les animations de l'apprentissage en ligne.

Déroulement

Cette activité comprend trois phases :

1. Une introduction (présentation des aspects pratiques et des outils utilisés dans cette activité en ligne).
2. L'apprentissage en ligne, qui est obligatoire pour chaque étudiant·e, comprend la détermination de la cinétique d'élimination d'un médicament et le calcul des paramètres pharmacocinétiques communs dans un premier exercice, ainsi que la conception et la comparaison de différents schémas de traitement dans les exercices 2-5.

Les calculs de pharmacocinétique utilisés dans le cadre de ces exercices sont basés sur un modèle cinétique à un compartiment.

L'apprentissage est fait par chaque étudiant·e depuis son ordinateur personnel, avec son login personnel. Deux sessions facultatives avec encadrement seront organisées à l'auditoire Delay pour les étudiant·e·s qui le désirent. Les étudiant·e·s devront amener leur ordinateur pour ces sessions.

Vous pouvez accéder au site "Pharmacocinétique" sur <https://moodle.unil.ch> après avoir fait le login avec votre compte UniL. Le site sera accessible via un lien dans l'onglet "Ma page", ou via l'onglet « Accueil du site » en suivant « Faculté de Biologie et de Médecine », « École de médecine ».

3. Session de clôture (type « séminaire ») : discussions des différentes situations et de leur contexte, et des schémas de traitement. Discussion des questions des étudiant·e·s et des aspects pratiques de l'apprentissage en ligne.

Système endocrinien

Semestre	Module concomitant	UE	TP	Enseignement théorique lié
Automne	B2.1	Histologie	Système endocrinien (hypophyse, thyroïde, parathyroïdes, surrénales et pancréas)	– B2.1 – Glandes et hormones – Morphologie des organes endocriniens

Histologie (C Widmann)

« Histologie du système endocrinien (hypophyse, thyroïde, parathyroïdes, surrénales et pancréas) »

Cette séance est dédiée à l'étude de la structure histologique des glandes endocrines suivantes : hypophyse, thyroïde, parathyroïdes, surrénales et pancréas.

Objectifs d'apprentissage

À la fin de ce TP, l'étudiant·e sera capable de :

- Réaliser un diagnostic différentiel lui permettant de reconnaître les organes et structures vus au cours et les distinguer des tissus inconnus.

Déroulement

Les étudiant·e·s, par groupes de 6-8 autour de tables équipées d'un microscope et d'un ordinateur, étudient les préparations histologiques des glandes vues au cours mais également de structures inconnues. Il est de la responsabilité des étudiant·e·s de récolter les informations leur permettant d'établir les diagnostics différentiels. Il n'y aura pas de corrigé rendu en fin de séance.

Prévention et diagnostique

Semestre	Module concomitant	UE	TP	Enseignements théoriques liés
Automne	B2.2	Microbiologie	<u>Pneumonie</u> <u>Diagnostic des infections urinaires</u>	– B2.2 – Microbes - Diagnostic
		Épidémiologie	<u>Hygiène hospitalière</u>	
Printemps	B2.6	Pathologie	<u>Bases et lésions fondamentales en histologie pathologique</u>	– B2.1 – Pathologie générale – Lésions et adaptations – Cours de pathologie des modules B2.2, B2.4 et B2.6

Microbiologie (G Greub, B Grandbastien)

« Diagnostic des pneumonies »

Le but de cette séance est de se familiariser avec la microscopie et les cultures de microbes dans le cadre d'une maladie infectieuse importante (pneumonie) et d'effectuer un test rapide immunochromatographique dans le cadre d'une infection fréquente (angine).

Objectifs d'apprentissage

A la fin du TP l'étudiant·e sera capable de :

- Décrire les techniques disponibles au laboratoire de microbiologie pour aider le clinicien à identifier l'angine bactérienne à *Streptococcus pyogenes* et la cause d'une pneumonie.
- Décrire les avantages et les limites des différentes techniques.
- Choisir la/les techniques à privilégier en fonction de la situation clinique.
- Choisir l'échantillon le plus approprié à une technique donnée et dans quelle condition il doit être conservé et acheminé au laboratoire.
- Effectuer partiellement les grandes étapes du diagnostic (examens directs microscopiques, culture, détection d'antigènes, détermination de la sensibilité aux antibiotiques).

Déroulement

Des vignettes cliniques permettront aux étudiant·e·s de se familiariser avec les étapes du diagnostic microbiologique (test rapide antigénique, microscopie, culture). Pour des mesures de sécurité, des bactéries de niveau biosécurité 1 sont utilisés pour les cultures sur milieux gélosés. Les manipulations pratiques se feront en petits groupes. Après avoir effectué un test antigénique rapide, les étudiant·e·s essayeront de poser le diagnostic pour 3 cas suspects de pneumonie.

« Diagnostic des infections urinaires »

Examiner l'utilisation des méthodes diagnostiques vues aux « TP Pneumonie » dans le cadre d'une pathologie infectieuse importante, l'infection urinaire ; ce TP met l'accent sur les approches phénotypiques permettant de différencier les principaux agents pathogènes.

Objectifs d'apprentissage

À la fin du TP l'étudiant·e sera capable de :

- Décrire les problèmes pré-analytiques des prélèvements d'urine et les techniques d'ensemencement au lit du malade lors d'infections urinaires.
- Décrire les techniques disponibles au laboratoire de microbiologie pour l'identification des germes potentiellement pathogènes et leurs quantifications.

Déroulement

A l'aide de vignettes cliniques, les étapes du diagnostic microbiologique seront présentées.

Notions d'hygiène, de prévention et de contrôle de l'infection : « Hygiène hospitalière »

Le but de cette séance est de se familiariser avec la prévention des infections liées aux pratiques médicales de base.

Seront notamment traités les sujets suivants : précautions standard, mesures additionnelles.

Objectifs d'apprentissage

À la fin du TP l'étudiant·e sera capable de :

- Décrire et appliquer les mesures principales pour prévenir des infections liées aux pratiques médicales de base, en agissant sur les mécanismes de la transmission et les réservoirs des microorganismes.

Déroulement

Sur la base de vignettes cliniques, les étudiant·e·s identifieront les situations à risque de transmission de microorganismes, nommeront et appliqueront les mesures de prévention adaptées à ces situations cliniques variées. Ils exerceront un geste d'hygiène des mains adéquat et en vérifieront la qualité.

A l'issue de cette séance, les étudiant·e·s pourront garder des documents de poche (pocket cards) synthétisant les principales mesures de prévention et de contrôle de l'infection selon les situations et réviser les techniques à l'aide de vidéos mises à disposition en ligne.

Pathologie (E Hewer)

« Bases et lésions fondamentales en histologie pathologique »

Le but de ce TP est de permettre aux étudiant·e·s de se familiariser avec les aspects histologiques des principales lésions pathologiques inflammatoires et tumorales. L'enseignement est basé sur les connaissances de l'histologie normale et fait référence aux différents processus pathologiques discutés dans les cours de pathologie des modules B2.1, B2.2, B2.4 et B2.6.

Objectifs d'apprentissage

À la fin du TP l'étudiant·e sera capable de :

- Identifier et caractériser des lésions pathologiques dans un tissu normal.
- Expliquer les principes diagnostiques fondamentaux et leur base physiopathologique pour l'identification et la caractérisation des lésions tissulaires.
- Analyser les aspects morphologiques fondamentaux de la réaction tissulaire à des différents types de lésions.

Déroulement

Les étudiant·e·s travaillent en groupes sur des lames virtuelles suivant le guide proposé par l'enseignant. Des vignettes cliniques seront proposées pour guider les étudiant·e·s dans

l'identification des tissus normaux et des lésions élémentaires histologiques inflammatoires, tumorales et vasculaires.

Système immunitaire

Semestre	Module théorique	UE	TP	Enseignement théorique lié
Automne	B2.2	Histologie	Organes lymphoïdes primaires et secondaires	- B2.2 - Immunité - Morphologie

Histologie (S Kasas)

« Histologie des organes lymphoïdes primaires et secondaires »

Le but de ce TP est d'étudier la structure microscopique des organes lymphoïdes primaires et secondaires.

Objectifs d'apprentissage

À la fin de ce TP, l'étudiant·e sera capable de :

- Reconnaître au microscope les structures suivantes : amygdales palatines, thymus, rate, plaques de Peyer, appendice et ganglions lymphatiques. Ils/elles devront également identifier les principales cellules qui composent ces structures.
- Effectuer un diagnostic différentiel pour toutes les structures figurant dans la liste d'objectifs d'apprentissage distribuée avant la séance.

Déroulement

L'analyse des coupes sera effectuée en petits groupes avec un microscope virtuel via le site web.

Système nerveux

Semestre	Module théorique	UE	TP	Enseignements théoriques liés
Automne	B2.3	Histologie	<u>Système nerveux central (Encéphale et moelle épinière)</u>	- B2.3 - Introduction au système nerveux - Morphologie - B2.3 - Système moteur - Morphologie
		Neurosciences	<u>Introduction au corps et à la mort et préparation aux dissections de la tête</u>	
			<u>Démonstrations du système nerveux central (SNC 1-3)</u>	
		Anatomie	<u>Anatomie du Crâne et de l'orbite</u>	
		Radiologie	<u>Imagerie SNC</u>	- B2.3 - Vascularisation cérébrale - Radiologie

Histologie (M Kielar)

« Histologie du système nerveux central (Encéphale et moelle épinière) »

Séance dédiée à l'étude de la composition cellulaire de la moelle épinière, du cervelet et du cortex cérébral. Le but est de reconnaître les structures histologiques du système nerveux central sur des préparations marquées spécifiquement pour la visualisation de populations de cellules nerveuses.

Objectifs d'apprentissage

À la fin de ce TP l'étudiant·e sera capables de :

- Reconnaître, localiser et décrire la morphologie des structures et des cellules qui composent les coupes.
- Déterminer le niveau de la coupe par rapport à l'organe d'origine.
- Replacer dans le contexte global de l'organe, la fonction des structures et des cellules observées.
- Mettre en contexte les connaissances sur la mise en place des structures principales du SNC pendant le développement embryologique.

Déroulement

Durant la séance de TP, les étudiant·e·s visualisent des lames de coupes histologiques à l'aide d'un microscope de façon autonome en suivant un guide qui leur indique ce qu'il faut observer. Les étudiant·e·s font une observation macroscopique de l'organisation structurelle générale de la coupe puis une observation microscopique pour étudier les différents types cellulaires à plus fort grossissement.

Neurosciences (H Cadas, M Kielar, JP Puyal, S Sabatasso)

« Introduction au corps et à la mort et préparation aux dissections de la tête »

Cette séance fait suite à l'introduction au corps et à la mort qui est dispensée en 1ère année au cours du module BMed 1.4. Après avoir abordé l'étude du corps humain grâce à des pièces de démonstration déjà disséquées, nous continuons en 2ème année à aborder le corps humain par la dissection. Au cours de cette séance, vous découvrirez une tête telle qu'utilisée pour la démonstration du crâne et la dissection de l'orbite : la calotte crânienne étant enlevée, le cerveau extrait, on peut observer la pièce qui sera utilisée lors des deux TP précités. Il est à noter que les cerveaux extraits des têtes sont utilisés pour les démonstrations sur le système nerveux.

Déroulement

Suite à la 1ère démonstration sur le système nerveux central (anatomie externe), les étudiant·e·s restent en salle de TP pour découvrir la tête telle que décrite ci-dessus, s'imprégner de cette pièce anatomique particulière et poser des questions le cas échéant.

« Démonstrations du système nerveux central » (SNC 1-3)

Trois séances de démonstration sur des aspects anatomiques et fonctionnels du Système Nerveux Central. En particulier :

- L'organisation, externe et interne, de la vascularisation, des méninges et des systèmes liquidiens de l'encéphale et de la moelle épinière.
- L'organisation anatomique et fonctionnelle des systèmes somatosensoriel et moteur.

Objectifs d'apprentissage

À la fin de ces TP's l'étudiant·e sera capable de :

Séance #1

- Identifier les limites entre les cinq parties principales de l'encéphale ainsi que leurs principales structures.
- Identifier les différentes parties de la moelle épinière, savoir reconnaître ses différentes régions.
- Identifier les structures cérébrales qui seront mentionnées pendant les cours sur les différents systèmes fonctionnels.
- Faire le rapport entre le cerveau et un cliché d'imagerie par résonance magnétique.
- Décrire l'organisation des méninges et reconnaître les artères principales de l'encéphale et de la moelle épinière.

Séance #2

- Identifier les structures importantes du cerveau dans des coupes horizontales.
- Décrire la topographie et l'organisation tridimensionnelle des structures du cerveau à partir des coupes horizontales.
- Faire le rapport entre les coupes horizontales du cerveau et des clichés d'imagerie par résonance magnétique dans les mêmes plans.

Séance #3

- Reconnaître les structures principales des systèmes moteur et somatosensoriel.
- Faire le lien entre les connaissances théoriques acquises dans les cours sur ces systèmes et la morphologie et topographie tridimensionnelle de ces structures.

Déroulement

Les démonstrations sont assurées par des binômes d'assistant·e·s et les enseignant·e·s de l'UFAM à des groupes de 8 à 10 étudiant·e·s. En fin de séance, les étudiant·e·s peuvent manipuler les pièces anatomiques.

Anatomie (H Cadas, JP Puyal, M Kielar)

« Anatomie du crâne et de l'orbite »

Deux séances dédiées à l'étude de la morphologie et la topographie :

- Du crâne – vue d'ensemble des nerfs crâniens et fosses cérébrales, ainsi que trois régions spécifiques : l'orbite, l'oreille moyenne et interne et les fosses nasales.
- Du contenu de l'orbite : globe oculaire, nerfs crâniens et muscles extrinsèques de l'œil.

Objectifs d'apprentissage

À la fin de ces TP l'étudiant·e sera capable de :

- Reconnaître les structures du crâne, ses cavités et leur contenu.
- Décrire la dure-mère et les structures nerveuses et vasculaires qui la traversent (méninge externe, en lien avec la 1ère démonstration du système nerveux central).
- Reconnaître les 12 paires de nerfs crâniens, les 4 artères principales vascularisant l'encéphale et leur lieu de passage à travers le crâne.
- Reconnaître les nerfs et les muscles de la région de l'orbite.
- Expliquer l'organisation anatomique et fonctionnelle des nerfs et des muscles impliqués dans les mouvements oculomoteurs.

Déroulement

Pendant la première séance ils/elles étudieront le crâne d'abord en groupes de 8 étudiant·e·s par table de dissection et ensuite en démonstration en groupe de 12 étudiant·e·s avec un·e assistant·e, sous la supervision des enseignant·e·s de l'UFAM.

Pendant la deuxième séance, des groupes de 8 étudiant·e·s par table de dissection, avec un·e assistant·e, observent et dissèquent les éléments macroscopiques de l'orbite en suivant le guide de dissection, sous la supervision des enseignant·e·s de l'UFAM.

Radiologie (P Hagmann)

« Imagerie SNC »

Le but de ce TP est de permettre aux étudiant·e·s de se familiariser avec les différents rendus par IRM du cerveau et de ses vaisseaux et de faciliter l'apprentissage par la vision tridimensionnelle des structures.

Objectifs d'apprentissage

À la fin du TP l'étudiant·e sera capable de :

- Identifier les modalités d'imagerie en coupes et reconstructions 3D à partir d'IRM du cerveau.
- Identifier les plans des coupes de référence.
- Nommer les structures anatomiques visibles sur une reconstruction de la surface externe du cerveau (lobes, fissures sillons, faux du cerveau, tente du cervelet...).
- Identifier les structures anatomiques visibles sur une coupe IRM transverse, coronale et sagittale du cerveau (noyaux gris, capsule externe et extrême, cortex de l'insula, faux du cerveau, corps calleux, commissure antérieure, ventricules...).
- Identifier les structures vasculaires artérielles et veineuses du cerveau (artère carotide, tronc basilaire, artères vertébrales, polygone de Willis, sinus veineux, drainage veineux superficiel et profond...).
- Identifier les 12 paires de nerfs crâniens, leur origine, des différentes parties du cerveau ainsi que leur trajet vers l'extérieur du crâne.

Déroulement

Le TP se déroule en une session de 2 heures. Les étudiant·e·s travaillent par groupes de 6-8 sur un questionnaire sous forme de fichier PPT. À l'aide des images et des animations disponibles sur une station de travail, ils-elles doivent remplir le questionnaire en indiquant les structures anatomiques demandées.

Pendant le TP, les enseignants et des assistant·e·s en anatomie sont présents pour répondre aux questions des étudiants et les guider.

A la fin du TP le correctif PPT est mis à disposition des étudiant·e·s et brièvement discuté.

Systèmes cardiovasculaire et respiratoire

Semestre	Module concomitant	UE	TP	Enseignements théoriques liés
Printemps	B2.4	Anatomie	Anatomie topographique du cou, du thorax et de la paroi abdominale (TPs 1+2)	– B2.4 – Cœur - Morphologie – B2.4 – Poumons - Morphologie
			Cœur, poumons (TP 3)	
			Topographie et contenu du médiastin (TP 4)	
		Histologie	Cœur et vaisseaux	– B2.4 – Cœur - Morphologie
			Poumons	– B2.4 – Poumons - Morphologie
		Physiologie	ECG	– B2.4 – Cycle cardiaque
		Radiologie	Thorax, cœur, poumon	– B2.4 – Investigations

Anatomie (H Cadas, M Kielar, S Sabatasso)

« Anatomie topographique du cou, du thorax et de la paroi abdominale » (TP 1+2), « Cœur et poumons » (TP 3), « Topographie et contenu du médiastin » (TP4)

Quatre séances pour l'étude des régions du cou et du thorax et des systèmes qu'ils contiennent.

Ces TP débutent par l'étude de la paroi du cou, du thorax et de l'abdomen (observer le tissu cutané, les régions de surface et leurs repères anatomiques, les muscles, l'innervation et la vascularisation).

Au niveau du cou, il s'agit des systèmes squelettique, vasculaire, endocrinien et nerveux ainsi que des voies supérieures des systèmes digestif et respiratoire. Au niveau du thorax, on étudie les parois (côtes et diaphragme) et leurs rapports fonctionnels avec le système cardiovasculaire et les poumons ainsi que les espaces (médiastin) avec leur contenu (passages des gros vaisseaux, nerfs, voies aériennes et digestives, système lymphatique).

Objectifs d'apprentissage

À la fin de ces TP, l'étudiant·e sera capable de :

Séance #1

- Décrire et reconnaître les limites topographiques des régions du cou, du thorax et de l'abdomen.
- Énumérer les branches du plexus cervical superficiel et décrire leur territoire d'innervation.
- Décrire la musculature (sa fonction), la vascularisation et l'innervation du plan superficiel des régions thoracique et abdominale.

Séance #2

- Décrire la topographie des vaisseaux et nerfs du cou.
- Décrire le réseau artériel des branches issues de l'artère subclavière et de l'artère carotide externe, ainsi que le réseau veineux profond du cou.

- Décrire les muscles intercostaux, leurs insertions et leur fonction.
- Décrire l'innervation et la vascularisation de la région thoracique.
- Reconnaître les enveloppes séreuses (plèvre et péricarde) ainsi que leurs lignes de réflexion, leur innervation et leur vascularisation.
- Décrire la topographie des organes dans le thorax.
- Décrire la formation du canal inguinal par les fascias des muscles abdominaux.

Séance #3

- Décrire l'organisation topographique du plexus cervical, en particulier son territoire d'innervation motrice.
- Reconnaître le nerf vague et ses branches laryngées.
- Localiser la chaîne sympathique et ses ganglions cervicaux.
- Décrire l'anatomie du cœur : ses rapports topographiques, ses enveloppes (péricarde, avec identification des sinus péricardiques), sa morphologie externe et interne sa vascularisation et son innervation.
- Identifier et distinguer les axes anatomiques du cœur sur la base de l'étude de modèles 3D et expliquer leur utilité dans l'imagerie du cœur.
- Reconnaître les poumons "in situ" et l'origine des empreintes de surface.
- Reconnaître les éléments du hile pulmonaire.
- Décrire la partition du poumon en lobes et segments ainsi que leur orientation.

Séance #4

- Identifier la localisation de la glande thyroïde par rapport au plan musculaire sus-jacent, décrire ses enveloppes, sa morphologie et sa vascularisation, ainsi que sa relation avec les glandes parathyroïdes
- Énumérer l'ensemble des muscles superficiels du cou
- Reconnaître les éléments du médiastin supérieur et postérieur
- Décrire le système nerveux autonome thoracique

Auto-apprentissage des voies respiratoires supérieures

- Décrire et reconnaître les éléments composants les voies respiratoires supérieures dans des coupes horizontales et sagittales de la tête.
- Reconnaître les structures osseuses, les cavités et les parois des fosses nasales, des sinus paranasaux et du rhino-pharynx.

Déroulement

La dissection du cou, du thorax et de la paroi abdominale se déroule en 4 séances. Durant chaque séance, des groupes de 8-9 étudiant.e.s dissèquent en parallèle les régions cervicale, thoracique et la paroi abdominale. Ces séances comprennent également un module d'auto-apprentissage des voies respiratoires supérieures.

Histologie (S Sabatasso, S Kasas)

Histologie des systèmes cardio-vasculaire et respiratoire : « Cœur et vaisseaux » et « Poumons »

Deux séances dédiées à l'histologie du système cardio-vasculaire et une séance dédiée à l'histologie du système respiratoire.

Objectifs d'apprentissage

À la fin de ces deux TPs, l'étudiant·e sera capable de :

- Reconnaître au microscope les structures suivantes : différents types d'artères et veines, vaisseaux lymphatiques, cœur (avec tissu cardionecteur), cavité nasale, épithélium respiratoire et olfactif, trachée, bronches, bronchioles et paroi alvéolaire.
- Identifier les principales cellules qui composent les structures mentionnées ci-dessus.
- Effectuer un diagnostic différentiel pour toutes les structures figurant dans les objectifs d'apprentissage distribuée avant la séance.

Déroulement

Durant la séance de TP, les étudiant·e·s visualisent des lames de coupes histologiques de préférence à l'aide d'un microscope, ou sur Cytomine, et recherchent les structures qui figurent dans la liste des objectifs d'apprentissage distribuée avant la séance.

Physiologie (F Amati, N Rosenblatt)

Travail pratique de physiologie : « ECG »

Le but de cette séance est d'enregistrer, lire et interpréter un ECG en conditions physiologiques.

Objectifs d'apprentissage

A la fin de ce TP l'étudiant·e sera capable de :

- Effectuer la lecture systématique d'un ECG physiologique selon les méthodes présentées au cours théoriques, c'est-à-dire caractériser le rythme cardiaque, calculer la fréquence cardiaque, déterminer l'axe électrique du cœur sur le plan frontal, reconnaître et analyser les différentes ondes et espaces du tracé ECG.
- Développer les arguments pour dire si l'ECG est physiologique ou pas, identifier les problèmes techniques ou méthodologiques au cours de l'enregistrement de l'ECG.

Déroulement

Toute l'information nécessaire pour ce TP est fournie lors du cours théorique qui le précède. Après une brève introduction, les étudiant·e·s effectuent un ECG sur l'un d'entre eux. Puis ils-elles pratiquent la lecture systématique de l'ECG en détails en utilisant plusieurs méthodes. Le TP se termine par la mise en commun et l'analyse de plusieurs tracés ECG provenant de patient·e·s.

Radiologie (SD Qanadli)

« Thorax, cœur, poumon »

Le but de ces travaux est d'explorer et renforcer les capacités dans la reconnaissance des structures anatomiques du médiastin et du cœur et l'identification des plans de coupes en imagerie décrits pendant le cours de radiologie du module B2.4.

Objectifs d'apprentissage

À la fin du TP l'étudiant·e sera capable de :

- Identifier les modalités d'imagerie en coupe CT et IRM.
- Identifier les plans de coupe de référence pour l'étude du médiastin.
- Décrire le contenu d'un plan de coupe du médiastin.
- Identifier les plans de coupe de référence pour l'analyse du cœur.
- Reconnaître les cavités cardiaques dans tous les plans de références du cœur.
- Associer une coupe à un plan de coupe.

Déroulement

Le TP se déroule en deux sessions de plusieurs groupes chacune. Chaque groupe se compose de 4 à 8 étudiant·e·s et dispose sur une station de travail d'une dizaine de questions sous format d'une question par diapositive. Le temps de réflexion alloué à chaque question est de 3 minutes. Durant l'exercice, l'enseignant et ses assistant·e·s (en règle générale 4) guident les étudiant·e·s dans leurs approches. A la fin de l'exercice, l'enseignant consacre quelques minutes pour donner les solutions aux questions les plus importantes et le cas échéant apporter des éclaircissements relatifs aux interrogations et aux erreurs récurrentes.

Les étudiant·e·s sont invité·e·s à réviser l'anatomie du médiastin et du cœur considéré comme prérequis au cours et au TP de radio-anatomie.

Système digestif

Semestre	Module concomitant	Discipline	TP	Enseignements théoriques liés
Printemps	B2.5	Anatomie	Viscères in situ de l'abdomen	- B2.5 – Digestion – Tractus digestif - B2.5 – Digestion – Système hépatobiliaire-pancréatique
			Vaisseaux mésentériques, jéjunum, iléon, côlon	
			Duodénum, pancréas, rate, foie	
		Histologie	Cavité buccale, œsophage, estomac	- B2.5 – Digestion – Cavité buccale - B2.5 – Digestion – Tractus digestif
			Intestin, Pancréas, Foie, Vésicule biliaire	- B2.5 – Digestion – Tractus digestif - B2.5 – Digestion – Système hépatobiliaire-pancréatique
		Radiologie	Imagerie de l'abdomen	- B2.5 – Digestion – Tractus digestif

Anatomie (H Cadas, M Kielar)

Anatomie des organes abdominaux : « Viscères in situ de l'abdomen », « Vaisseaux mésentériques, jéjunum, iléon, côlon » et « Duodénum, pancréas, rate, foie »

Trois séances dédiées à l'étude de la morphologie et la topographie des organes de la cavité abdominale, notamment :

- L'étude des organes *in situ*, pour reconnaître les espaces de la cavité péritonéale et les fixations des organes aux parois.
- L'anatomie de l'intestin, sa vascularisation et son innervation, sa structure macroscopique externe et interne.
- L'étude du bloc des viscères de l'étage sus-mésocolique : le foie, l'estomac, le duodénum, la rate et le pancréas. Les liaisons ligamentaires entre ces organes, leur vascularisation, leur innervation et les conduits du système hépato-pancréatico-duodéal seront observés et disséqués.

Objectifs d'apprentissage

À la fin de ce TP l'étudiant·e sera capable de :

- Identifier *in situ* les différents viscères abdominaux.
- Décrire la topographie des différents viscères abdominaux de l'étage sus- et sous-mésocolique ainsi que leur relation par rapport au péritoine.
- Décrire l'organisation anatomique et fonctionnelle de la vascularisation et de l'innervation de différents viscères abdominaux des étages sus- et sous-mésocolique.
- Décrire l'organisation anatomique et fonctionnelle du foie et des voies biliaires.
- Décrire le diaphragme, ses insertions, sa forme et les éléments qui le traversent.
- Localiser la chaîne sympathique paravertébrale lombaire et décrire l'organisation de la chaîne sympathique prévertébrale ainsi que les ganglions qui s'y trouvent.

Déroulement

Des groupes de 8 étudiant·e·s par table de dissection, avec un·e assistant·e, observent et dissèquent les viscères abdominaux en suivant le guide de dissection, sous la supervision des enseignant·e·s de l'UFAM.

Histologie (R Regazzi)

Histologie des organes du système digestif : « Cavité buccale, œsophage et estomac » et « Intestin, pancréas, foie et vésicule biliaire »

Deux séances dédiées à l'étude des caractéristiques histologiques des structures associées à la cavité buccale (langue, glandes salivaires), aux différents segments du tube digestif (œsophage, estomac, duodénum, jéjunum, iléon, appendice, côlon) et aux glandes annexes (pancréas, foie, vésicule biliaire).

Objectifs d'apprentissage

À la fin de ces deux TP l'étudiant·e sera capable de :

- Reconnaître au microscope les principales cellules et les tissus présents sur chacune des coupes histologiques.

- Identifier les structures histologiques qui caractérisent la langue et les glandes salivaires, les différents segments du tube digestif, le foie, la vésicule biliaire et le pancréas.
- Effectuer un diagnostic différentiel permettant d'identifier chacun des organes du système digestif en se basant sur l'analyse des coupes histologiques.

Déroulement

L'étude de la morphologie microscopique des organes du système digestif se fait par groupes de 8-10 étudiant·e·s qui regardent au microscope des coupes histologiques à la salle Micropolis. Les mêmes coupes peuvent également être étudiées individuellement à distance par microscopie virtuelle à l'aide du programme Cytomine. Les étudiant·e·s travaillent de façon autonome et, en se basant sur les connaissances acquises dans les cours théoriques, recherchent une série de structures qui leur permettent d'établir un diagnostic différentiel et d'identifier chacun des organes étudiés.

Radiologie (C Dromain)

« Imagerie des organes abdominaux »

Le but de cette séance est d'apprendre à identifier les principales structures anatomiques du système digestif, décrites pendant le cours de radiologie du module B2.5, sur des images radiologiques sélectionnées incluant plusieurs modalités d'imagerie.

Objectifs d'apprentissage

À la fin du TP l'étudiant·e sera capable de :

- Reconnaître la technique d'imagerie utilisée.
- Reconnaître les temps d'injection sur les images de CT et IRM et le type de séquences T1 ou T2 sur les images d'IRM.
- Reconnaître l'orientation de l'image dans les plans anatomiques.
- Reconnaître les principales structures du système digestif incluant les structures vasculaires.
- Identifier les différents segments hépatiques.

Déroulement

Le TP se déroule en deux sessions de plusieurs groupes. Chaque groupe se compose de 4 à 8 étudiant·e·s qui dispose sur une station de travail et d'un fichier powerpoint contenant les 10 exercices du TP à réaliser en groupe. Chaque exercice est composé d'une diapositive "images", contenant des images radiologiques, et d'une diapositive questions. Chaque groupe est invité à créer un nouveau fichier powerpoint sur lequel il faudra copier les images pertinentes et annoter les images conformément aux questions de l'exercice. Un premier cas exemple sera montré aux étudiant·e·s par l'enseignant·e en début de TP afin de bien comprendre les consignes. Durant l'exercice, l'enseignant·e et ses assistant·e·s (en règle générale 4) guident les étudiant·e·s dans leurs approches. A la fin de l'exercice, l'enseignant consacre 15 minutes pour donner les solutions à l'ensemble des questions et apporter des éclaircissements relatifs aux interrogations et aux erreurs récurrentes.

Un fichier powerpoint des réponses est mis à disposition en fin à TP pour les aider dans leur révision.

Système urogénital

Semestre	Module concomitant	Discipline	TP	Enseignements théoriques liés
Printemps	B2.6	Anatomie	Bassin – périnée + Révision du système nerveux autonome	– B2.1 – Introduction au système nerveux – B2.6 – Bases morphologiques
		Histologie	Système génital	– B2.6 – Bases morphologiques – Périnée et génital
			Rein, uretère, vessie	– B2.6 – Filtration glomérulaire – Histologie rénale
		Radiologie	Imagerie du bassin, rein et voies urinaires	– B2.6 – Bases morphologiques

Anatomie (H Cadas, M Kielar, V Varlet)

« Anatomie du bassin et du périnée, de l'appareil urinaire, des organes génitaux et révision des voies des systèmes sympathique et parasympathique »

Le but de cette séance est de présenter la morphologie tridimensionnelle des organes du système urinaire et des régions pelvienne et périnéale *in situ*, afin de comprendre leurs rapports topographiques, leur vascularisation et leur innervation.

Une série de pièces permet également de réviser l'organisation du système nerveux autonome avec ses principales structures : les chaînes sympathiques paravertébrales et prévertébrale, les nerfs splanchniques, le nerf vague et les plexus prévertébraux.

Objectifs d'apprentissage

À la fin du TP l'étudiant·e sera capable de :

- Identifier les différentes structures composant le système urinaire, la région pelvienne et périnéale (squelette, muscles et organes).
- Décrire les rapports topographiques des structures osseuses et musculaires dans ces différentes zones.
- Décrire l'organisation des organes génitaux internes et externes ainsi que leurs rapports topographiques.
- Reconnaître les éléments de vascularisation et d'innervation dans ces différentes zones.
- Décrire les principaux éléments du système nerveux autonome : chaînes sympathiques paravertébrales, prévertébrale, nerfs splanchniques, nerf vague et plexus nerveux prévertébraux.

Déroulement

Une séance de démonstration par demi-volée à l'aide de pièces sèches, de vitrine et humides déjà préparées.

Cette séance est complémentaire de l'étude du système urinaire par l'imagerie médicale qui aura lieu lors du TP de radiologie.

Histologie (F Barbey)

Histologie de l'appareil urinaire : « Rein, uretère et vessie »

La séance aborde l'étude des caractéristiques structurales du parenchyme rénal, de l'uretère et de la vessie afin de comprendre leurs fonctions. Analyse des coupes histologiques du rein humain, d'uretère et de la vessie. Étude des micrographies électroniques des capillaires glomérulaires et de la barrière sang-urine.

Objectifs d'apprentissage

A la fin du TP, l'étudiant·e sera capable de :

- Identifier la microarchitecture du cortex et de la médullaire du rein, les 3 couches constitutives de la paroi des voies urinaires ainsi que les caractéristiques spécifiques à l'urothélium.

Déroulement

Les étudiant·e·s sont disposés·e·s par groupes de 6-8 autour d'une table équipée d'un microscope et d'un écran d'ordinateur. Un cahier d'apprentissage leur est remis avant la séance afin de les guider sur les différentes structures à identifier aux différents grossissements. Chaque coupe histologique (rein, uretère et vessie) est commentée en détails par l'enseignant·e par les différents temps d'observation des étudiant·e·s.

Histologie de l'appareil reproducteur : « Système génital »

Le but de ce TP est de :

- Réviser les notions d'histologie et des autres cours associés concernant la morphologie fonctionnelle des organes du système reproducteur
- Diagnostiquer les préparations histologiques en fonction de la structure histologique de l'organe et de la différenciation morphologique liée à son état fonctionnel.

Objectifs d'apprentissage

À la fin du TP l'étudiant·e sera capable de :

- Reconnaître au microscope les structures suivantes : testicule, rete testis, épидидyme, canal déférent, prostate, vésicule séminale, pénis, ovaire, trompe utérine, utérus, muqueuse utérine lors de la phase de prolifération et de la phase de sécrétion et vagin. Ils/elles devront également identifier les principales cellules qui composent ces structures.
- Effectuer un diagnostic différentiel pour toutes les structures figurant dans la liste d'objectifs d'apprentissage distribuée avant la séance.

Déroulement

Durant la séance de TP, les étudiant·e·s visualisent des lames de coupes histologiques à l'aide d'un microscope ou sur Cytomine et recherchent les structures qui figurent dans la liste des objectifs d'apprentissage distribué avant la séance.

Radiologie (J-Y Meuwly)

« Imagerie des reins et voies urinaires, du bassin et des organes de l'appareil reproducteur »

Le but de cette séance est d'exercer les compétences de reconnaissance des structures anatomiques du système urinaire sur les images des techniques radiologiques décrites pendant le cours de radiologie du module B2.6.

Objectifs d'apprentissage

À la fin du TP l'étudiant·e sera capable de :

- Reconnaître la technique d'imagerie utilisée.
- Reconnaître l'orientation de l'image dans les plans anatomiques et de reconnaître les structures principales du système uro-génital. Il doit pouvoir proposer les techniques d'imagerie adaptées aux différents organes du bassin et du périnée.

Déroulement

Au cours du TP chaque groupe d'étudiant·e·s doit créer une image sur un fichier PowerPoint, correspondant à la donnée d'un exercice. Il y a 14 exercices au cours desquels les étudiant·e·s doivent rechercher une image dans le dossier correspondant à l'exercice, puis l'annoter selon l'énoncé. A la fin du TP, les différents exercices sont corrigés en groupes. Durant les exercices, l'enseignant·e et ses assistant·e·s (en règle générale 4) guident les étudiant·e·s dans leurs approches.

Évaluation des apprentissages

L'atteinte des objectifs d'apprentissage sera évaluée par le biais d'un examen écrit combinant questions ouvertes et QCM, inspiré des activités réalisées en TP.

Trouvez toutes les informations concernant les examens sur le site de l'École de médecine « [Examens et évaluations](#)>[Dates, infos pratiques](#) ».

Ressources d'apprentissage

Anatomie

- Drake, LD et al. : « Gray's anatomie, le manuel pour les étudiants », Elsevier Masson, 4e édition, 2020

Biochimie

Toute l'information nécessaire se trouve dans les fascicules pour les TPs.

Histologie

- Ross, MH, Pawlina, W : « Histology : a text and atlas with correlated cell and molecular biology » International edition (8th ed.) (2019) LIPPINCOTT WILLIAMS & WILKINS, Philadelphia

Microbiologie

- Site internet du jeu KROBS (www.krobs.ch)
- <https://www.revmed.ch/RMS/2014/RMS-N-450/Diagnostic-microbiologique-de-la-pneumonie>
- <https://www.revmed.ch/RMS/2008/RMS-174/Infection-urinaire-un-diagnostic-sur-mesure>
- https://www.sulm.ch/pipette_magazin/files/pipette/2018-06/pipette_6-2018-022_G-Greub_Krobs-un-jeu-innovant-sur-les-mibrobes.pdf

Pharmacologie

- Polycopié du cours de pharmacocinétique de T. Buclin
- Derendorf, H., Schmidt, S.: "Rowland and Tozer's Clinical Pharmacokinetics and Pharmacodynamics: Concepts and Applications", Wolters Kluwer, Lippincott Williams & Wilkins, 5th edition, 2019.
- Les concepts de pharmacocinétique sont aussi décrits dans les chapitres généraux des livres de pharmacologie

Radiologie

- Erkonen, WE, Smith, WL : « Radiology 101 The Basics and Fundamentals of Imaging », Wolters Kluwer – Lippincott Williams & Wilkins, Philadelphia, Third Edition, 2010
- Tubiana, JM : « Radiodiagnostic Connaissances et pratique », Masson, Paris, 2004
- Armstrong, P, Wastie, M, Rockall, A : « Diagnostic Imaging », Blackwell Publishing, Malden, Massachussetts, 2004

TP Imagerie SNC

- Kretschmann, HJ and Weinrich, W: « Cranial Neuroimaging and Clinical Neuroanatomy: Atlas of MR Imaging and Computed Tomography », 3rd ed., revised and expanded. New York : Thieme; 2003.
- Duvernoy, HM, Vannson, JL: « The Human Brain : Surface, Three-Dimensional Sectional Anatomy With Mri, and Blood Supply », Springer Verlag GmbH; 2nd, completely Revised and enlarged ed édition (8 juin 1999)
- <https://radiopaedia.org/articles/neuroanatomy>

TP Thorax, cœur et poumons

- Fischbach R. Cardiac and Cardiothoracic Anatomy in CT. IN: Multi-slice and Dual-source CT in Cardiac Imaging. 2007, pp. 22-39 ([chapitre](#))
- O'Brien JP, Srichai MB, Hecht EM, Kim DC, Jacobs JE. Anatomy of the Heart at Multidetector CT: What the Radiologist Needs to Know. RadioGraphics. No 27(6), 2007, pp. 1569-1582 ([article](#))
- Cardiovascular: <https://radiologyassistant.nl/cardiovascular/anatomy/>
- e-Anatomy: <https://www.imaios.com/fr/e-Anatomy>
Section Thorax
Section Abdomen et Pelvis
- Mediastinum: <https://radiopaedia.org/articles/mediastinum-1>

TP Radiologie de l'abdomen

- Liver: <https://radiologyassistant.nl/abdomen/liver/segmental-anatomy>
- Liver segments: <https://radiopaedia.org/cases/liver-segments-annotated-ct-1>
- Couinaud classification of hepatic segments:
<https://radiopaedia.org/articles/couinaud-classification-of-hepatic-segments>
- Anatomy of Peritoneum and Mesentery:
<https://radiologyassistant.nl/abdomen/peritoneum/anatomy-of-peritoneum-and-mesentery>
- Atlas interactif d'anatomie humaine:
<https://www.imaios.com/fr/e-Anatomy/Thorax-Abdomen-Pelvis/Abdomen-Pelvis-TDM>
- Tirkes T [et autres]. Peritoneal and Retroperitoneal Anatomy and Its Relevance for Cross-Sectional Imaging. RadioGraphics. No 32(2), 2012, pp. 437-451 ([article](#))

Pathologie

- Robbins Basic pathology. 10th edition. Elsevier/Saunders; 2018.

Physiologie

- Cours ECG du module B2.4
- Dubin. Rapid Interpretation of EKG's. 6th edition. Cover Publ.; 2000.
- Goy JJ, Christeler P, Schläpfer J, Stauffer JC. Cours interactif et recueil de tracés électrocardiographiques, 2008: <https://book.cardio-fr.com>

Retrouvez l'ensemble des titres du module B2.10 Travaux pratiques ici > [Lien](#)